

『日本歯科評論 (THE NIPPON Dental Review)』 2006年 2月号 (Vol. 66(2)/通刊第760号) 別刷

日本歯科評論 2

THE NIPPON
Dental Review

Direct Bonding & Oral Design

ダイレクトボンディングと オーラルデザイン

続編

「GCグラディアダイレクト」を用いた包括的臨床

なか はら えつ お
中原悦夫

Clinique DUBOIS (クリニック デュボワ)

PIO 東京インプラントセンター

〒100-0011 東京都千代田区内幸町1-1-1 帝国ホテルプラザ 4階



はじめに

昨今の接着性レジン¹⁾の性能や操作性の向上は著しく、これまででは考えられないほど自由な発想で臨床に応用できるようになってきている。ダイレクトボンディングはまさにこれまでの診療の概念や治療スタイルを一変させる可能性をもった新しい概念の臨床テクニックである。しかし、われわれの既成概念の壁は意外と厚く、長い間慣れ親しんだ日々の臨床、治療の流れ、使用する材料、その予後の信頼性、そして医院のマネジメントに至るまで、なかなか変えられるものではない。筆者自身、ダイレクトボンディングテクニックを知ってから数年間はその導入を見送っていた。しかし、その間のさまざまな葛藤からようやく抜け出し、導入に至ってからは日々の臨床が明らかに変化し、さらに診断後のプランニングに先駆けたオーラルデザインの重要性を痛感している。

前編 (昨年9月号, No.755: 139-152) では、ダイ

レクトボンディングとは何か、積層法とはどのようなテクニックか、またその高い汎用性を引き出すためのオーラルデザインを包括的治療計画(プランニング)にいかに関結²⁾につけるかについて、2つの症例を通して紹介した。

今回は、前編で紹介した症例Ⅱ「審美治療中のプロビジョナルとしてのダイレクトボンディングのオーラルデザイン」における後半の治療計画を紹介しながら、暫定的であった修復をダイレクトボンディングにて完成していく経過を報告するとともに、矯正前処置として行ったフルクラウンタイプの修復症例も紹介する。その中で、あえて保険適用外として発売された「自由診療用光重合型審美修復用コンポジットレジン、グラディアダイレクト」の臨床上の捉え方について考察していきたい。

審美歯科のメインメニュー

米国においてダイレクトボンディングは審美歯科認定医の認定基準として最も重視されているテクニ

ックである。つまり、このテクニックには認定医として必ずクリアしなければならない歯科医師の審美的センスとテクニックが集約されており、歯科医師が包括的な審美歯科治療のオーラルデザインを構築する際の重要なメニューにあたるのである。その点、日本で行われている審美歯科の大半は技工士の審美的センスに委ねられており、それはまさしく世界的に評価されている日本の多くの技工士によって支えられてきた、といっても過言ではない。

一方、米国におけるダイレクトボンディングの開発の原点は、80年代初頭の歯科医院経営難と、審美的な修復の担い手としての美的センスを持ち合わせた技工士の不足という需給バランスにあったことは否定できない。そうした中で、歯科医だけで審美修復を完結しなければならないという環境とMI (Minimum Intervention) の観点が合わさって、ダイレクトボンディングの普及を促進してきたといえる。

過去20年間、欧米では審美歯科の主要な役割を果たしてきたダイレクトボンディングだが、日本の審美歯科では忘れられた存在であった。

日本におけるマーケット

今日の日本の歯科医療は、歯学部を卒業して国家資格を取得後、保険医登録をし、保険医療機関においてはじめて保険医として保険診療を行うことができるが、保険診療適用の薬剤、材料、技術がすべて限定されていることは周知の通りである。また、歯科においてはここ数年新たな治療法の保険内導入はなく、医療費抑制政策が課題になっている昨今、今後も保険診療の範囲の拡大は期待できそうにない。

一方、自由診療は歯科医師の国家資格があれば、登録も医療機関の指定も必要なく、すべての歯科医療を包括して行うことができる。

本来、医科と同様に歯科においても混合診療は認

められていないが、歯科は局長通知によって一部補綴物等の保険外診療が認められている。しかし、現状でダイレクトボンディングは、適応、形成方法、充填方法、積層方法のどれをとってもそれぞれ混合診療の範疇に位置する治療であるため、現状の仕組みの中では一部の補綴物のように「自費に移行」というかたちで扱うのは困難である。また、レジン材料が“保険適用であるか”“自由診療用であるか”ということだけでその適用を決定するのも、制度とはいえ医学的にあまりにも軽率すぎる。

ダイレクトボンディングのもつ汎用性は現状の保険適用の範囲をカバーしつつ、かつ明らかにその範囲を超えた自由診療領域に属する新しい治療方法である。しかし、材料そのものは既存のコンポジットレジンが進化したものである。日本でのダイレクトボンディング導入の遅れの大きな理由は、こうした医療制度上の解釈がはっきり仕分けできない点にもあると思われる。

GC グラディアダイレクトが「自由診療用光重合型審美修復用コンポジットレジン」と表示した背景には、従来の充填用レジンから脱却し、積層用レジンとして術式を確立することで、包括的あるいは集学的な自由診療には欠かせない存在として位置付けよう、という狙いがあると思われる。つまり、患者の得られる利益を最大限に引き出すことができる材料でありテクニックであるにもかかわらず、日本の医療制度の範疇ではその威力を十分に発揮できないために、あえて自由診療用とし、その自由度を高めている。このことは、材料の直接ユーザーである“歯科医師”の後ろにいる真のユーザーとしての“患者”にあえてフォーカスを当てている、といっていだらう。

ダイレクトボンディングの導入には、材料の直接ユーザーである私たち歯科医師の自主的変革が不可欠である。そのポイントは、ダイレクトボンディングの臨牀的付加価値を、いかにして提供者サイドと

受診者サイドで共有できるかにある。材料や技術に関する情報の入手に始まり、技術を習得するためのトレーニング、治療時間の確保、治療費の設定、スタッフ教育、患者への説明方法の確立、他の治療との包括的あるいは集学的導入手法の習得、保険診療との明確な識別等、これらをすべからく解決して導入すべきだが、導入に踏み切ることができれば、これまでの臨床の組み立て方が一変する。

いずれにしても、ダイレクトボンディングテクニックは技工士が製作している硬質レジンジャケットクラウンや前装冠の作製テクニックと同じである。ただ、その作製場所が口腔内なので、まさに間接法から直接法への再帰といえる。

ダイレクトボンディングの用途

長い間、私たちは間接法に慣れ親しんできたが、少し長めに治療時間をとって直接法で行う1回の治療に切り替えてみると、多くの可能性がでてくる。

筆者は1級から5級まですべての基本的な修復に適用しているが、特に歯の破折の審美的修復に力を発揮する。また、メタルボンド、セラミッククラウン、コンポジットレジンクラウン等の破折のリペアーに應用できる。さらに、矯正中の歯がブラキシズム等で磨耗している場合に歯冠形態を回復させることができれば、不完全な歯冠形態のまま無理に機能させようとする矯正単独の治療計画より、包括的かつ合理的な治療計画を進めることができる。

正中離開を審美的に回復させるテクニックは、歯肉退縮によってできた鼓形空隙の閉鎖、矮小歯の正常回復、矯正終了時に残る空隙の閉鎖に應用できる。また、正常なエマージェンスプロファイルの付与等により歯肉の保護にも力を発揮するので、歯周外科処置後のカウンツアーマネージメントにも有効である。そしてこれらの部分的な精度の高い修復の集大成として、その応用はダイレクトボンディン

グ フルクラウンの作製にまで及ぶ。

また、プロビジョナルとしての応用は長期的な包括的治療計画においてMIにのっとった大きな効果が期待できるので、強度や適合状態で十分機能できる場合は、プロビジョナルからそのまま最終処置としての修復に移行できる。

その他、小児の審美修復はもちろんのこと、咬合誘導時の応用や保定装置として、さまざまな治療にも應用できる。

(2005年9月号続き)

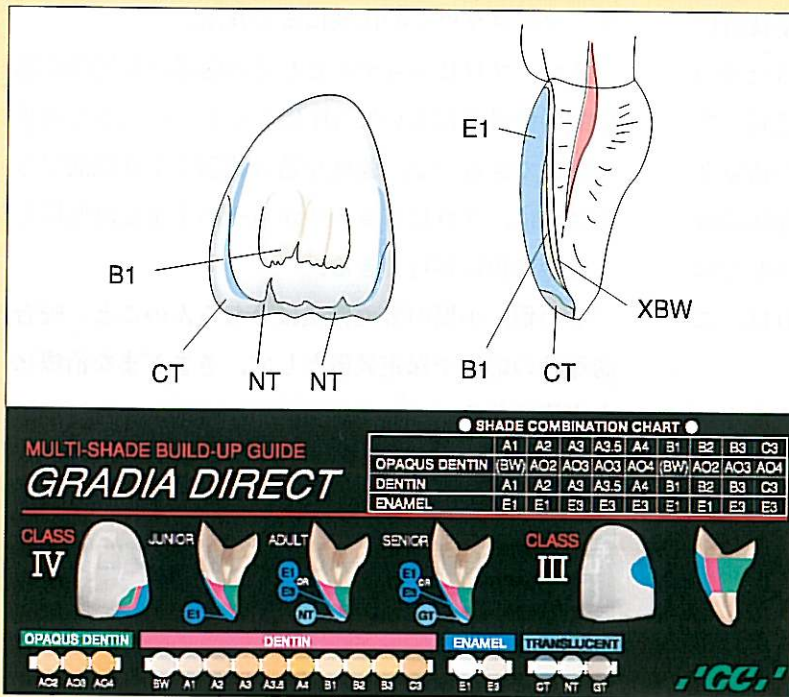
症例Ⅱ 上顎前歯および小臼歯のプロビジョナルから完成へ

前編では、症例Ⅱ「審美治療中のプロビジョナルとしてのダイレクトボンディングのオーラルデザイン」において、上顎8前歯のプロビジョナルレストレーションを施して下顎前歯に矯正(MTM)装置を装着するまでを、ダイレクトボンディングを施す上でのポイントを中心に紹介した。

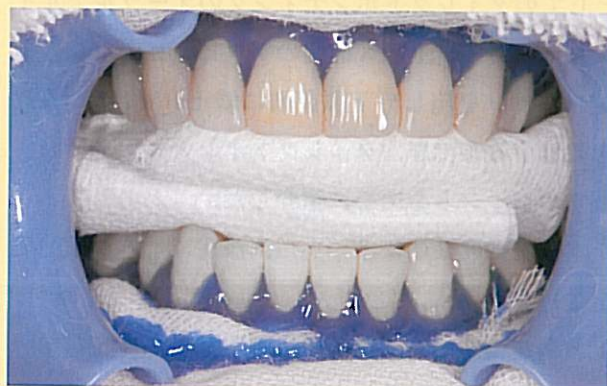本症例は成長期に第一小臼歯抜歯による矯正治療を受けているが、軽い後戻りがあったと考えられ、上顎右側側切歯と下顎前歯に軽い捻転が存在していた。また、小臼歯抜歯の影響と考えられる上顎前歯の上方へのロスが存在するため、スマイルラインとリップラインのバランスに影響を及ぼしていた。さらに、テトラサイクリンの影響と思われる変色帯が存在していた。

患者の職業的理由から、主訴の優先順位は、まずスマイルラインとリップラインのバランスを最優先して早急に改善すること。次に下顎前歯の歯並びの改善で、最後に歯の色という順番であった。色調に関しては特に白い歯を強く求めているわけではなく、縞模様のないナチュラルな色合いを求めている。むしろ全体的な調和の中の白さを求めている。しかし治療中の美意識の変化により全体的にもう少

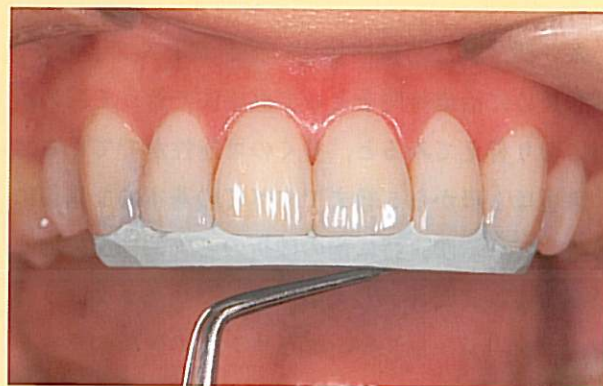症例Ⅱ (2005年9月号掲載症例Ⅱの続き) 上顎前歯および小白歯のプロビジョナルから完成へ



Ⅱ-57 ホワイトニング後、プロビジョナルから再製して完成させる際に作った色彩マップ。下は SHADE COMBINATION CHART.



Ⅱ-58 下顎6前歯へのホワイトニング。二酸化チタンと3%の過酸化水素を調合したものを使用し、ZOOM (Discus社) で光照射した直後の状態。VITAのA0にホワイトニングされる。



Ⅱ-59 前回使用したパテを装着して最終的な形態の確認を行う。

し白くすることも希望するようになったので、矯正後の再評価により下顎前歯にホワイトニングを施し、それに合わせて上顎前歯および小白歯の最終的な色調を決定することになった。

治療計画のアウトライン

ステップ1 スマイルラインと変色帯の改善

ダイレクトボンディング (A 1)

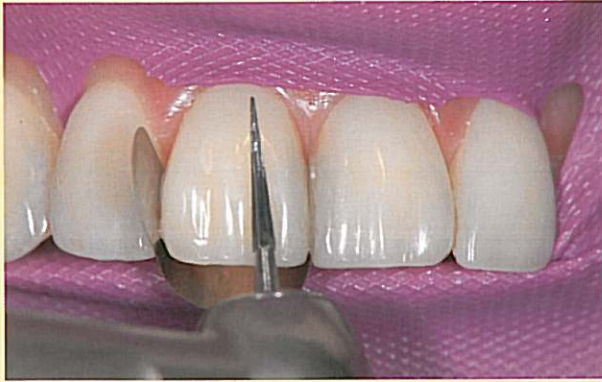ステップ2 下顎前歯の叢生の改善

MTM

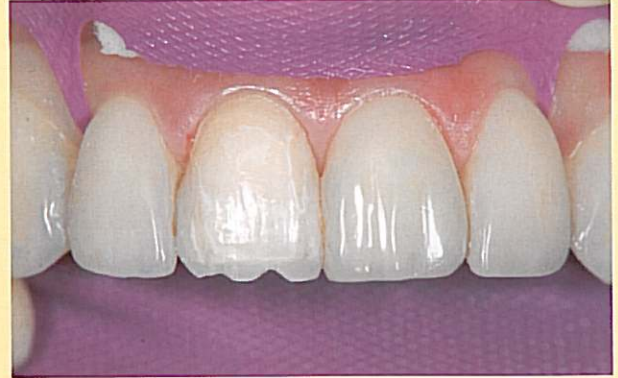ステップ3 上下前歯の色調の改善

ホワイトニングとダイレクトボンディング(A 0)

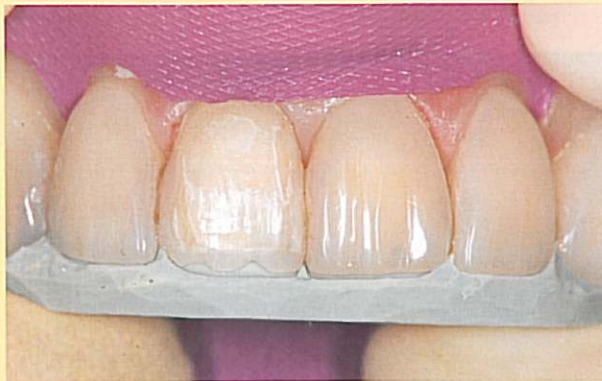前編ではステップ2の下顎前歯の矯正 (MTM) 装置の装着までを紹介した (前編のⅡ-1~56) が、矯正は3カ月で終了し、保定期間中にホワイトニングを施した。ホワイトニングは、知覚過敏を引き起こすことがなく、さらに抗菌効果の期待できる二酸化チタンに3%過酸化水素を調合したものを漂白剤



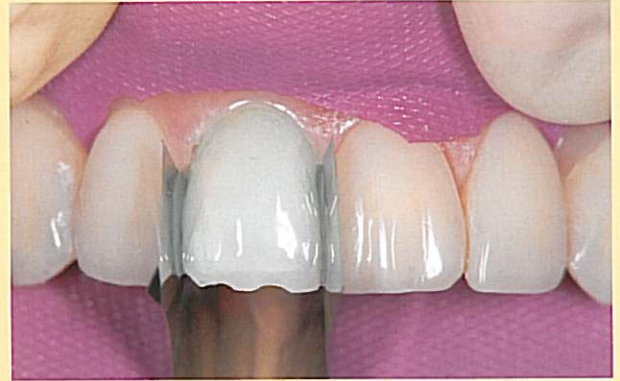II-60 輪郭を維持しながらオパークレジンまで削合する。




II-61 切縁部には必要に応じて透明感を増すために切り込みを入れる。



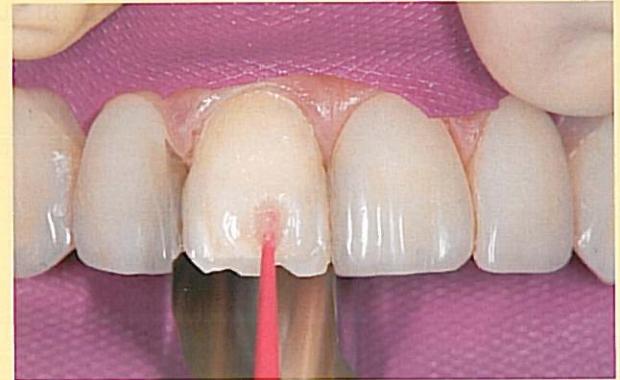
II-62 パテを入れて切削量の確認をする。



II-63



II-64



II-65

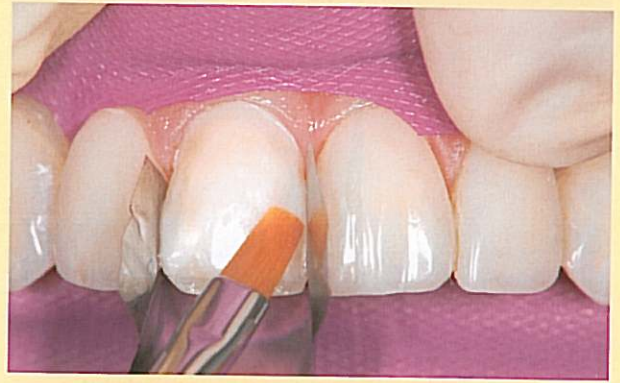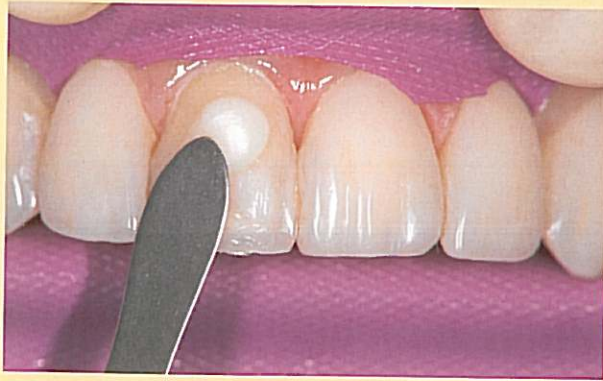II-63～65 未重合レジンが表層にある場合は連続して積層できるが、削合、唾液や水で汚染した場合は、必ず、エッチングもしくはコンポジットプライマー、あるいはポーセレンプライマーにより表層をプライミングしてから再度ボンディング剤を塗布し、照射してから積層を繰り返す（GC社ではセラミックプライマーを推薦している）。

として使用し、照射には ZOOM（Discus 社）を使用した（II-58）。

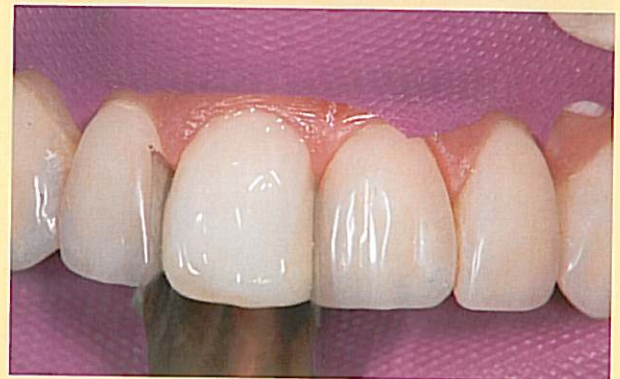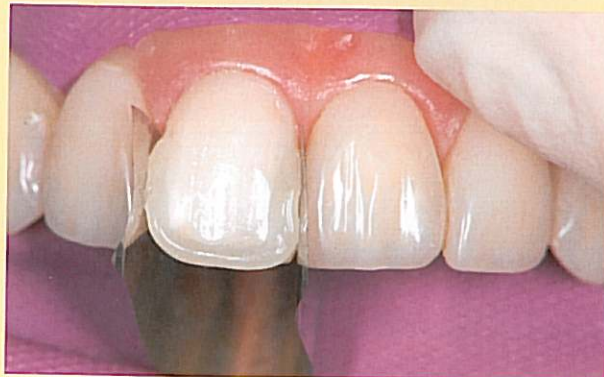その後、下顎前歯のホワイトニング後のシェードが安定してから、それらに合わせて上顎6前歯ならびに小白歯に再びダイレクトボンディングを計画した。

プロビジョナルからパーマネントレストレーションへ

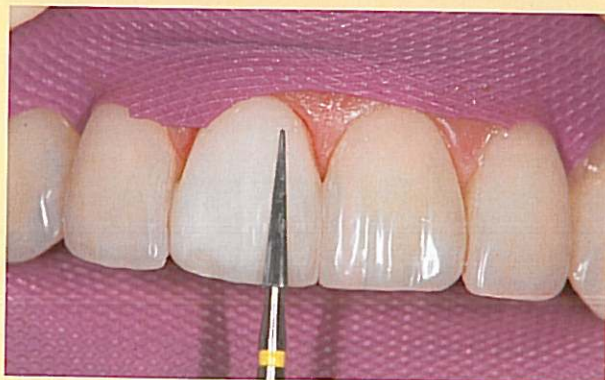まず、プロビジョナルのエナメルレジンとデンティンレジンの一部を、ちょうどポーセレンラミネートベニアの形成と同じように削除する（II-59～62）。必要に応じて削除量は加減する。後は、あら



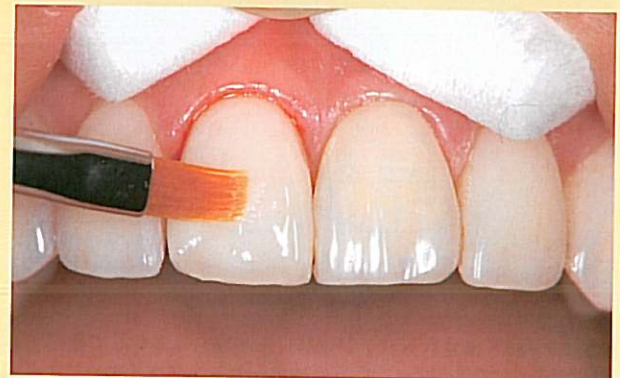II-66・67 オペーク性の強いXBWを積層しブラシで移行的に伸ばす。



II-68・69 CT, NTに続き, B1そしてE1とコンデンスしながら積層していく。



II-70 光照射後, いったん形態を整える。

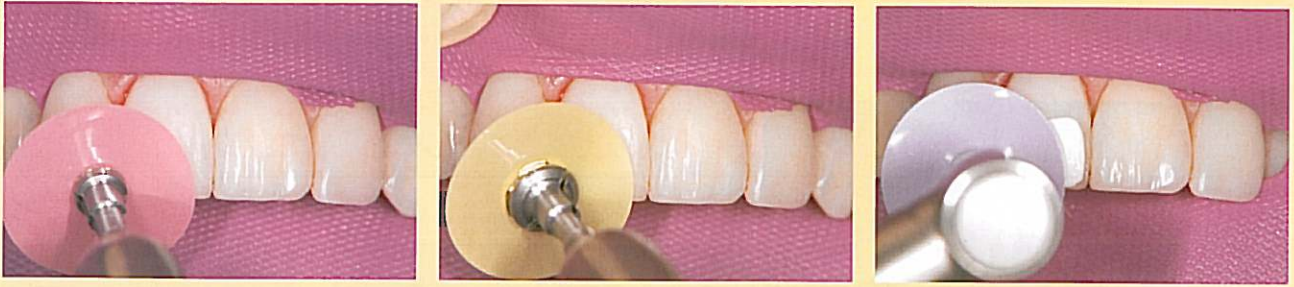

II-71 過不足をCTとボンディング剤で整えて仕上げる。

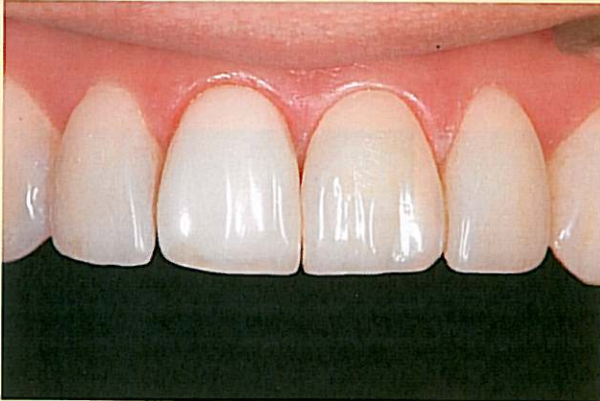かじめ計画した色彩マップ (II-57) に従って順次積層していただくだけで希望する歯の色調を醸し出すことができる。

このような場合の積層において留意すべき点として、未重合層が残っている硬化後のレジン表層、つ

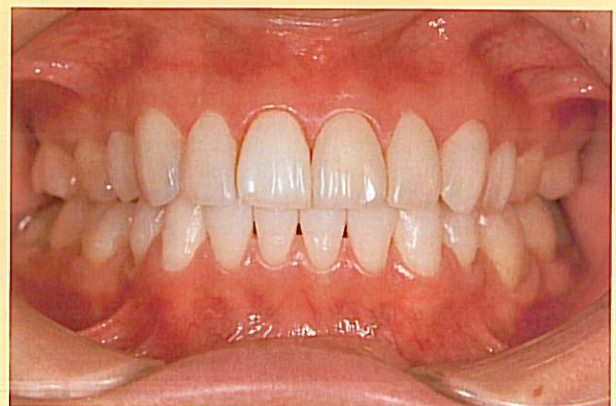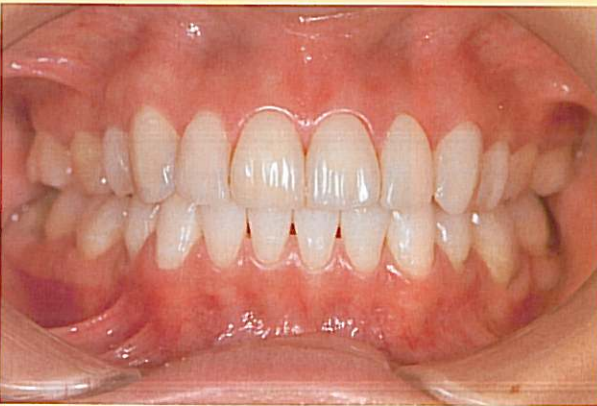まり表面に汚染や唾液の混入がなく、削除等の手を加えていないレジン表層はそのまま積層できるが、削除や形態修正を加えたり汚染した表面の場合は、必ずポーセレンプライマーやレジンプライマーあるいはエッチング剤を用いてからボンディング剤を再



II-72~74 COSMEDENT 社のレジン研磨セットからディスクを使用し、研磨して完成。



II-75 右側の中切歯が完成したところ。



II-76・77 右側中切歯の治療前後の比較。形態、色調を再確認して、1歯ずつ確認しながら8歯を即日に順次完成させていく。

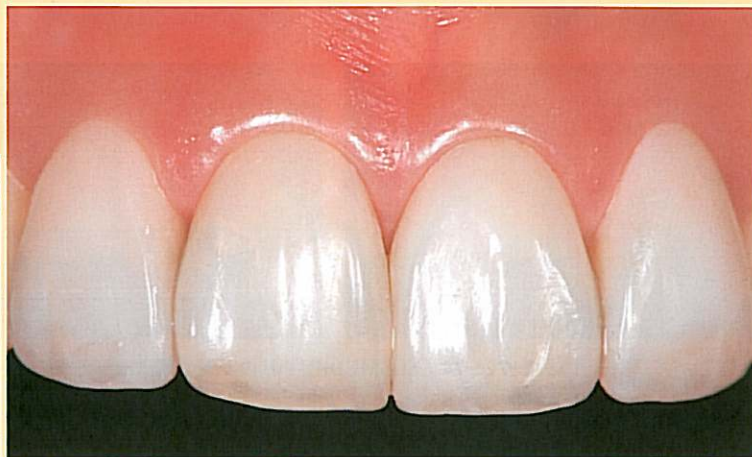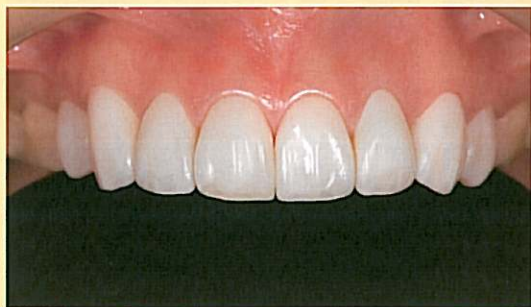塗布して、積層を繰り返すことである（II-63～65）。これらは強度を維持する上で重要である。

歯冠形態はあらかじめプロビジョナルの段階で完成しているのので、明度と彩度に主眼をおいて積層すれば自ずと整ってくる（II-66～79）。

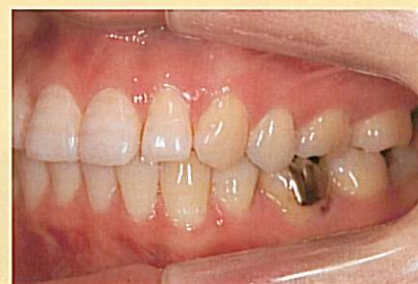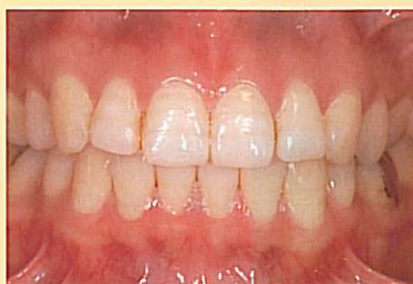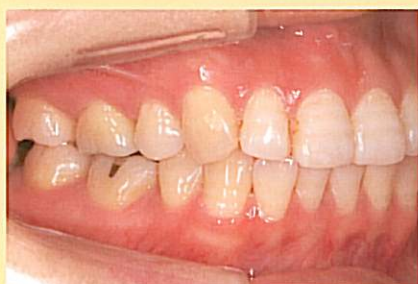このようにプロビジョナルからの再修復は、術式においてもいたってシンプルである。何よりも、術

中に患者とともにシェード確認をしながら進められるのは、ダイレクトボンディングの最大のメリットである（II-80～88）。

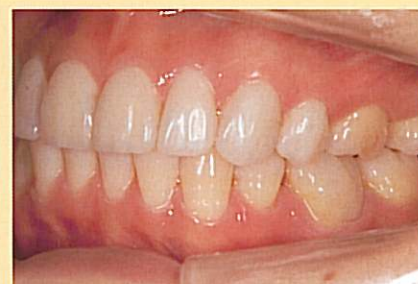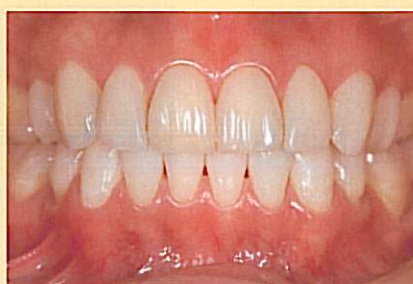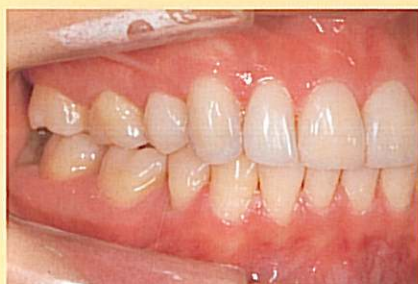さらに臼歯部のメタルインレーを除去し、グラディアダイレクトの臼歯部用レジンにて修復を行って（II-89～97）、4カ月に及んだ数回の来院による審美歯科治療計画を完結した。



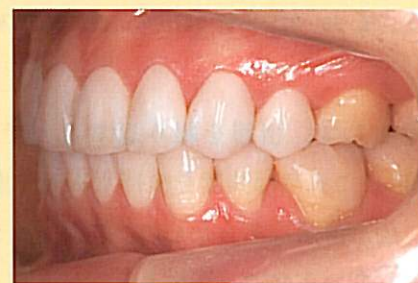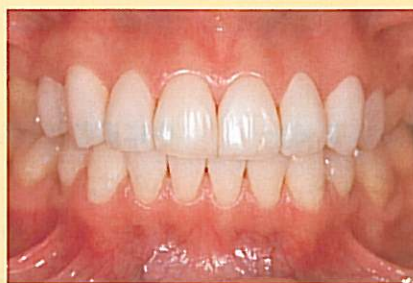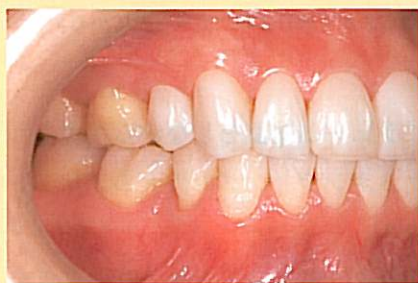Ⅱ-78・79 8歯がすべて完成したところ（術後3日目）。歯肉も安定している。透明感を強調したので実際はA0.5くらいのナチュラルな色彩になった。



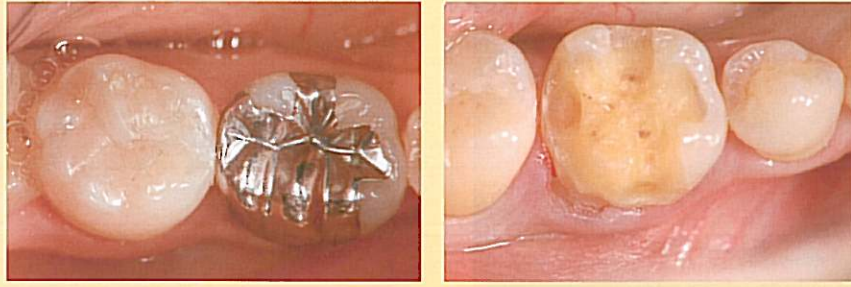
Ⅱ-80～82 治療前。



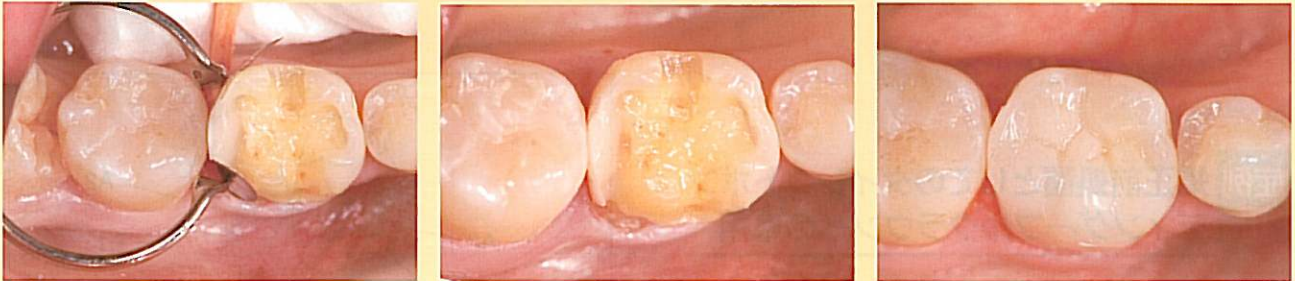Ⅱ-83～85 プロビジョナルとして完成されたダイレクトボンディング。A1仕上げ。主に歯冠形態の改善。



Ⅱ-86～88 下顎前歯の矯正ならびにホワイトニング後、A0程度で最終的に完成されたダイレクトボンディング。

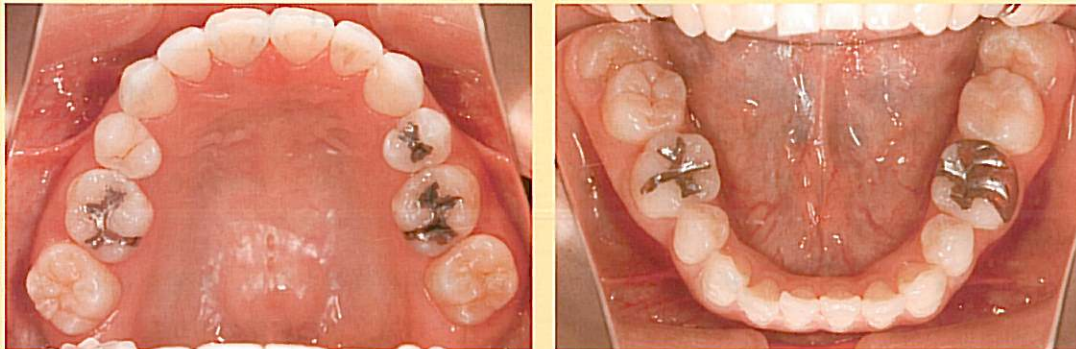


Ⅱ-89・90 白歯部のアンレーへの応用。メタルの除去。白歯部にダイレクトボンディングを用いる場合は、咬合の安定、過度なブラキシズムの発現の有無を診断する必要がある。

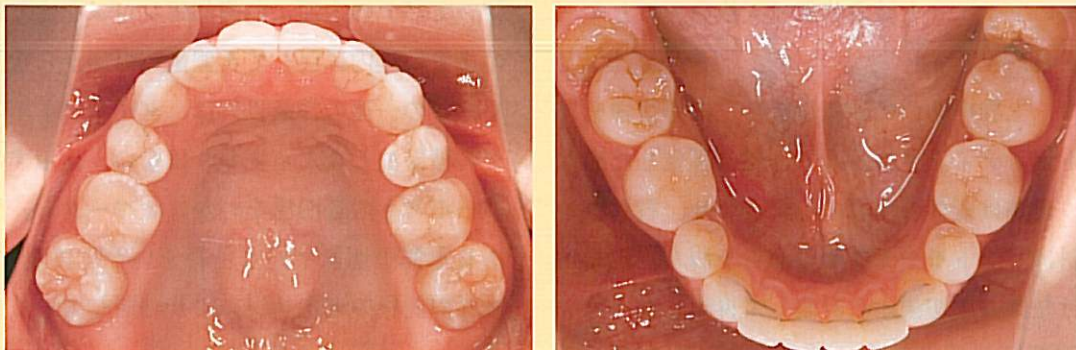


Ⅱ-91・92 The Palodent System (DARWAY社)を使用するとコンタクトポイントが適正に付与される。フローレジンでコンタクトを確立できれば前歯のダイレクトボンディングの積層と同じである。

Ⅱ-93 咬合関係が適切であればアンレータイプのダイレクトボンディングも十分適応できる。

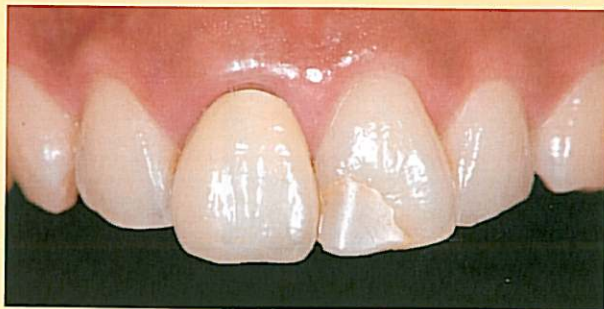

Ⅱ-94・95 白歯部修復前。

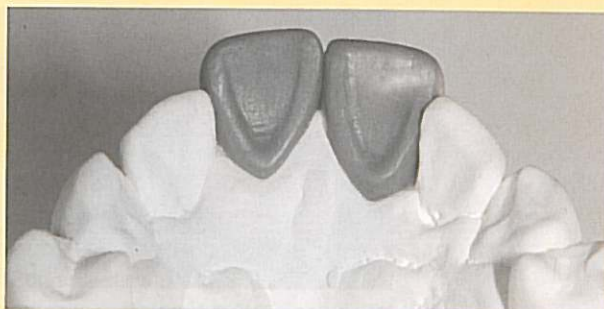

Ⅱ-96・97 グラディアダイレクトにより白歯部の修復がほぼ完了。下顎前歯は保定中、智歯の抜歯を残すのみ。

症例Ⅲ 矯正前処置としてのダイレクトボンディングフルクラウンへの応用



Ⅲ-1 メタルボンドによる補綴とコンポジットレジン修復が施されている。



Ⅲ-2 セファロやパントモで本来の歯軸を想定し、歯冠形態をあらかじめワックスアップして事前に準備する。

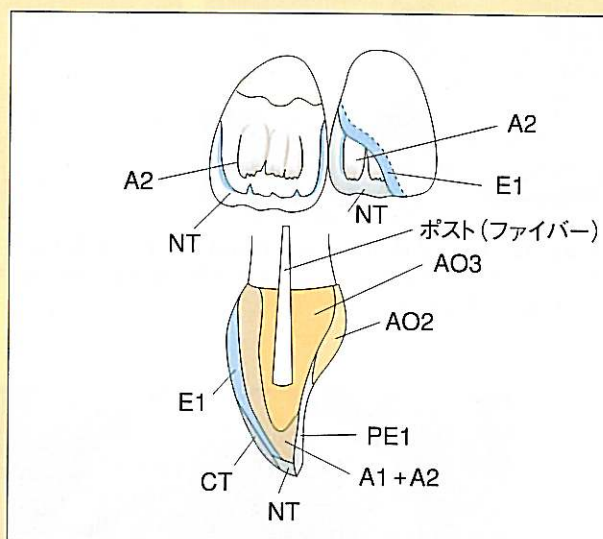
症例Ⅲ 矯正前処置としてのダイレクトボンディングフルクラウンへの応用

成人矯正の治療計画においては、既存の補綴物や修復物に頭を悩まされることが多い。当然ながら、本来矯正を必要とする症例に対して無理な補綴が施されている場合がほとんどであり、これらの補綴物をそのまま使用するか、事前にやり直すかによって矯正治療計画に大きな影響を及ぼしかねない。成人矯正においては、包括的臨床が診断および計画段階で最も重要なのではないだろうか。

ダイレクトボンディングは矯正専門医にとっても朗報である。補綴前あるいはブラキシズムによる咬耗前の歯冠形態を矯正治療中に簡単に再現でき、しかも再現後のブラケット装着状態は天然歯とほとんど同じである。

本症例は、上顎中切歯の補綴物ならびに修復物をダイレクトボンディングによって即時に再現した症例である。色調は既存の歯冠の色に合わせ、右側中切歯の傾斜はパントモやセファロから予測し、歯冠長や幅径は左側の中切歯から計測して再現した。

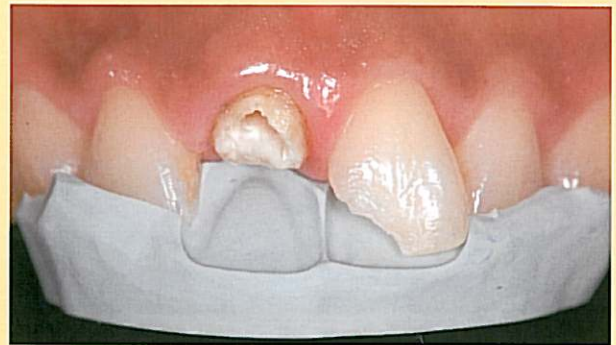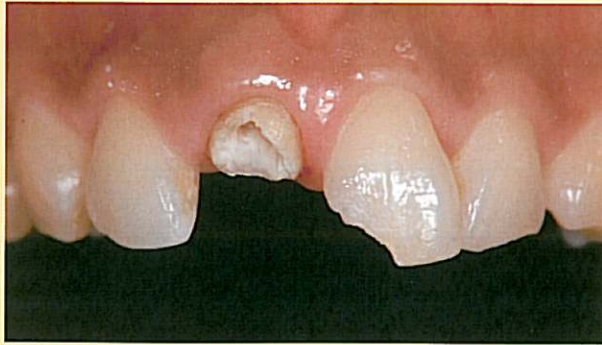特に舌側歯冠形態を精密に口腔内で再現するため、事前にスタディーモデルにてワックスアップを行い、舌側形態をパテで印象しておく。既存の補綴物や修復物を除去したら、まず、欠損が小さい左側



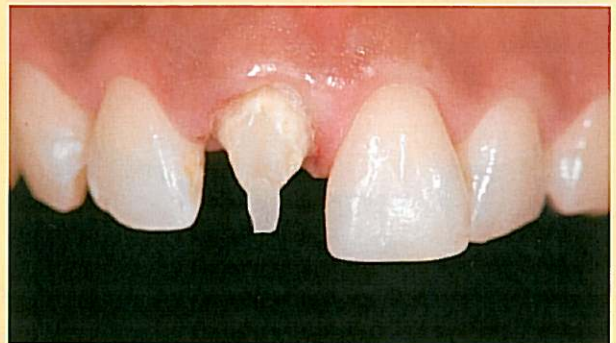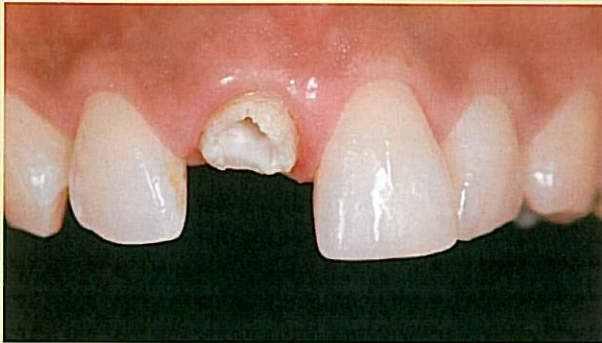Ⅲ-3 症例Ⅲの色彩マップ。

の中切歯の修復を行い、形態を整え、いったん完全に仕上げる。次に右側の中切歯にファイバーポストを植立し、パテで方向や長さを調整、確認を行う。続いてパテの内面に白歯部用レジンを盛り込み、そのまま口腔内に戻して舌側歯冠形態から仕上げしていく。この一連の作業以外は、ダイレクトボンディングの積層法と変わりはなく、使用するファイバーポストの透明感をいかにオパークし、生活歯である左側中切歯と同じ色彩をいかに再現するかは、既存の歯根の変色状況により判断していく必要がある。

このように、既存のフルクラウンも1時間足らずのうちに天然の形態を取り戻すことができるので、同日にブラケットの装着が可能になる。

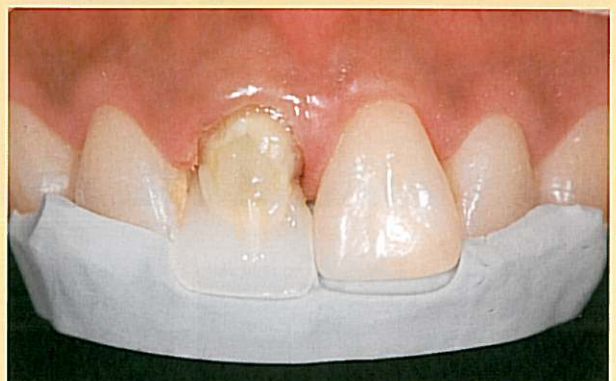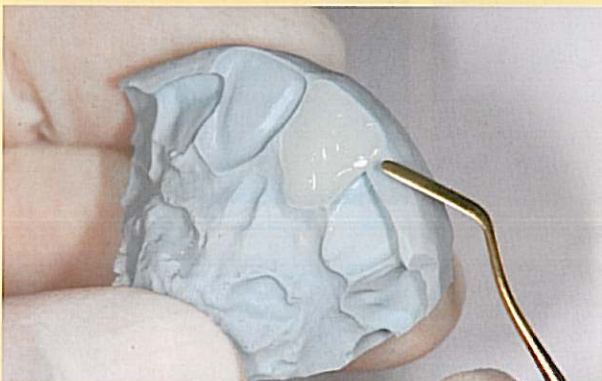


Ⅲ-4・5 除去後の状態に、セットアップ模型を印象して作成したパテを重ねて確認する。

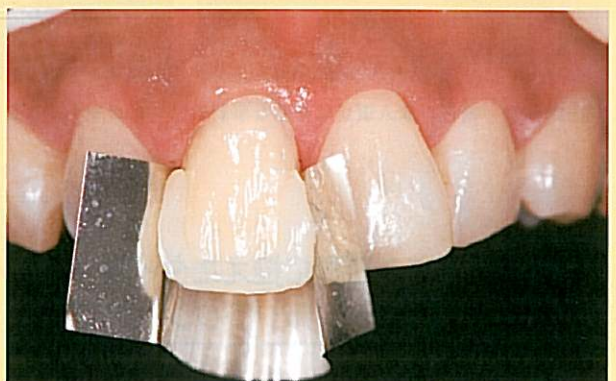
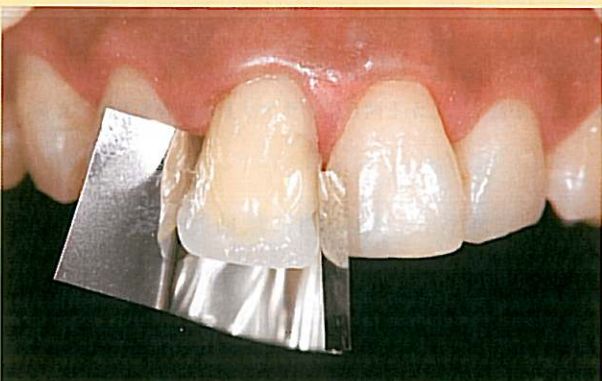
Ⅲ-6 まずは、左側から修復する。

Ⅲ-7 ファイバーポストを直接法で入れたところ。



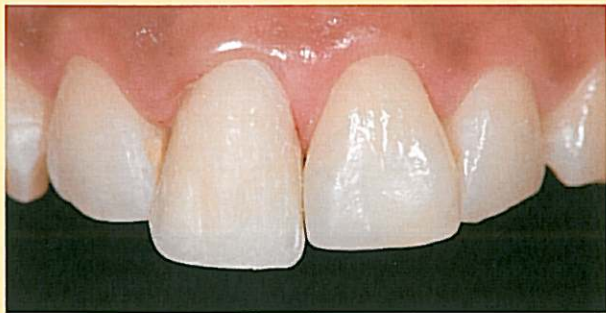Ⅲ-8・9 白歯用PE1を用いて舌側形態の作成。①はワックスアップによる切縁の設定より少し短く仕上げた。



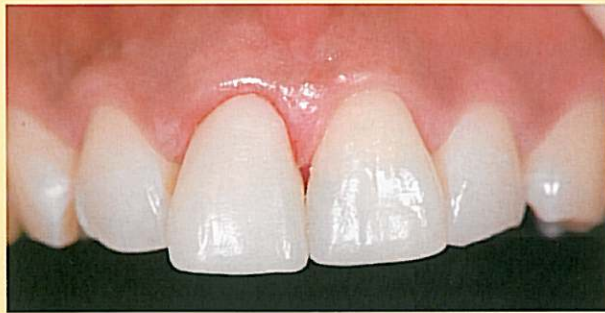Ⅲ-10

Ⅲ-11

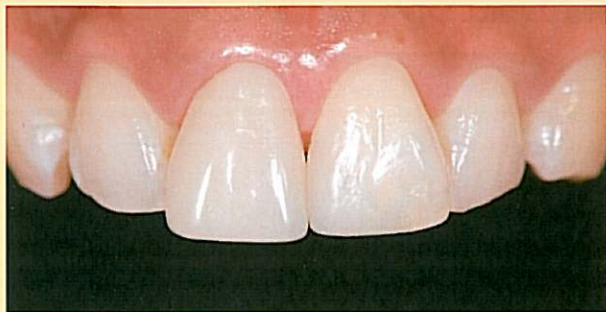Ⅲ-10~12 後は、通常のダイレクトボンディングの積層方法と同じである。



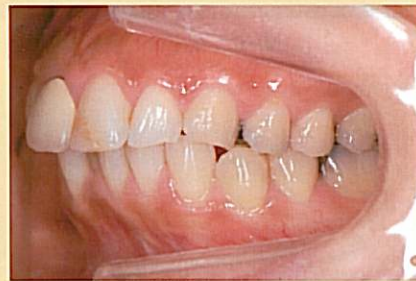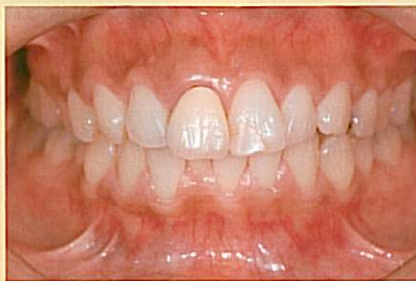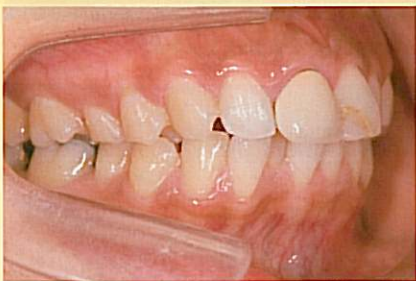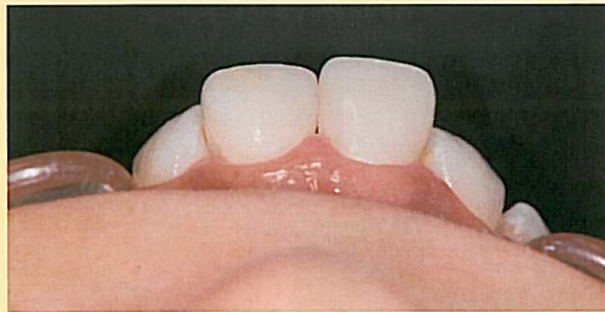Ⅲ-12



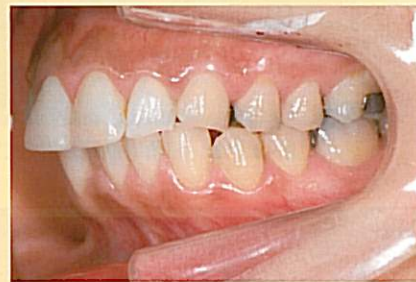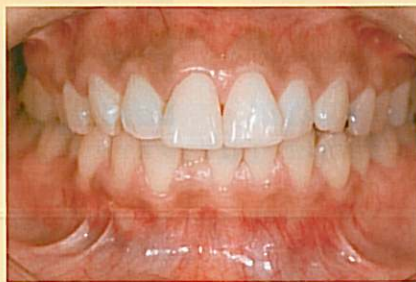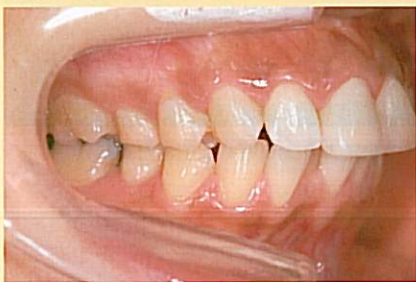Ⅲ-13 完成直後.



Ⅲ-14・15 翌日の状態.



Ⅲ-16~18 術前.



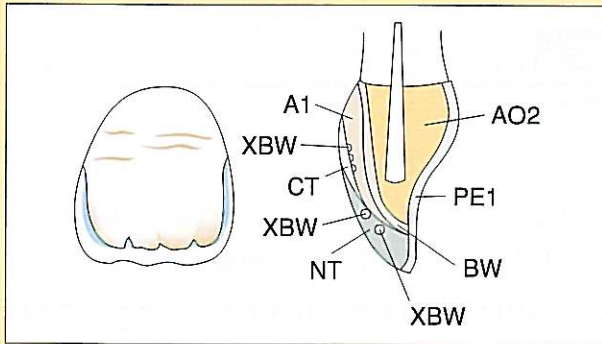
Ⅲ-19~21 術後, 成人矯正に有効な事前のプロビジョナルとしてはかなり精度が高く, しかも同日にブラケットの装着も可能である.

症例 Ⅳ 結婚식을3日後に控えたダイレクトボンディングーフルクラウンへの応用

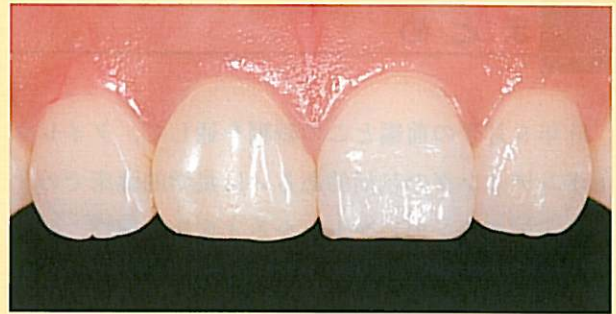本症例は, 歯の透明度が高く, ホームブリーチング後にしばしば発現する白濁が斑になってエナメル

質表層に現れた, 色彩的に難易度の高い症例である. 色彩のミスマッチングのために, 途中でいったん積層を断念してオーバーカスまで削除し, 再積層を繰り返すことを余儀なくされた. しかしこのような症例においても, 患者とともに彩度や明度を確認しながら進めることができる点がダイレクトボンディ

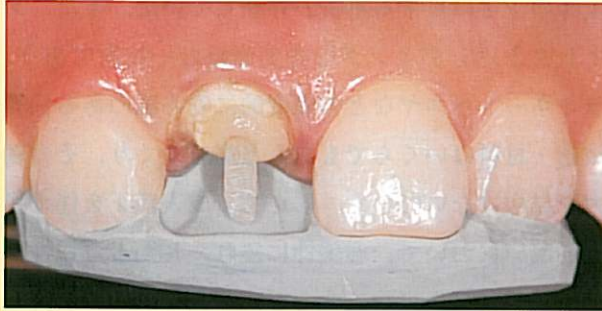
症例Ⅳ 結婚式を3日後に控えたダイレクトボンディングフルクラウンへの応用



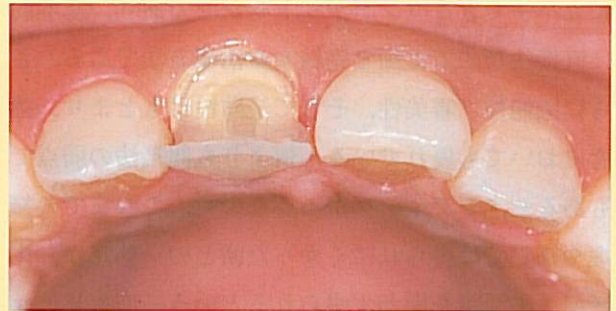Ⅳ-1 症例Ⅳの色彩マップ。



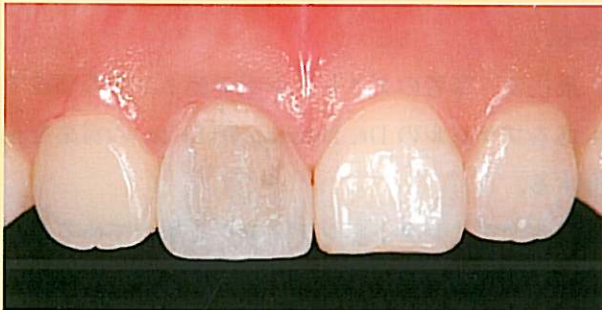Ⅳ-2 術前。



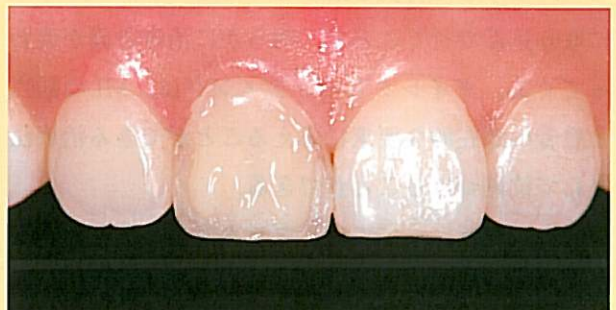Ⅳ-3 ポストの作成後、ポストの位置を確認。



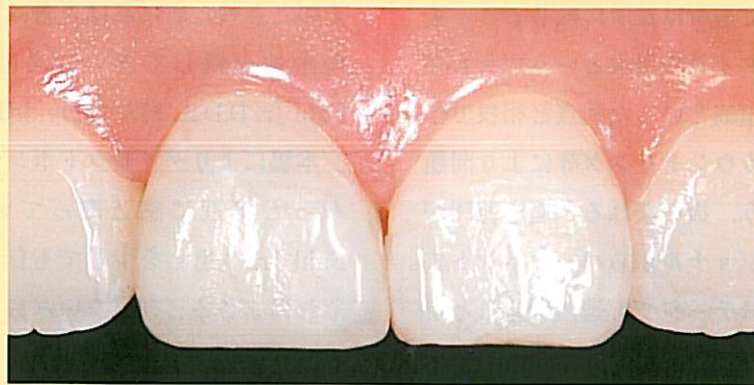Ⅳ-4 舌側面の作成。



Ⅳ-5 デンティン部の積層。



Ⅳ-6 内部解剖学的形態を付与。



Ⅳ-7 処置開始約1時間後の状態。斑状に白濁したラインも再現できる。

ングの最大のメリットである。

ホワイトニングが施された歯特有の色の再現には
オーバーカスレジンのエナメル表層での応用など、さ

まざまな組み合わせを試行錯誤することによりかな
りの変色歯に対応できる、という一例である。

まとめ

昨年9月号の前編とこの続編を通して、ダイレクトボンディングの包括的あるいは集学的臨床でのオーラルデザインのヒントとなる4症例を選び、臨床上のテクニックのポイントを加えて考察してきた。

ダイレクトボンディングは充填法と積層法を同時にカバーできるコンポジットレジンであり、基本的に直接法なので1回で完結する治療方法である。さらに機能性、審美性、そして予防性はもとより、強度においても優れている。何よりも間接法の弱点でもあるセメンティングが不要なので、これまでの修復や補綴では得られにくかった歯との一体感が、生活歯、失活歯を問わず得られるという一面も見逃せない。こうした長所を活かしつつオーラルデザインに取り込んで行くことで、明らかに治療計画が変わってくる。ダイレクトボンディングは、MIの観点と患者の潜在的な要求に応えることができる治療法として位置づけることができる。

一方、短所については、ブラキシズムなどの症例によっては強度に不安が残ることがあるが、再積層が可能な点は他の修復材料にない特性なので、包括的に応用していくことで短所は長所に転じることもある。また、チェアタイムの増大という短所も存在するが、治療期間の短縮といった利点と相殺できるので、選択の段階でカウンセリング等により問題の解決ができるであろう。扱いなれると適応範囲がさらに拡大し、プロビジョナルからパーマネントまで、治療期間中のどのステージでも適用することができる。

おわりに

冒頭で述べたように、筆者がダイレクトボンディングを日々の臨床に取り入れるまでには数年の歳月を要したが、その背景には、間接法が主流になっている歯科医療を直接法で行う上で、テクニックの問題、治療に必要な時間的問題、そして、何よりも強度等の予後に対する不安が存在していた。また、ダイレクトボンディングは審美歯科の一技術であり、ラミネートベニヤなどの強度的に安心感のある代替技術・材料はいくらでもあると高をくくり、その魅力を見抜けずにいた。しかし、成人矯正を伴う包括的臨床において、審美性に優れ、しかも可逆性の高い形態修復を可能にするという面で改めて着目したことをきっかけに、臨床で取り入れてきた次第である。

最後に、筆者のダイレクトボンディングの師匠でもあるブラジルのDr. Newton Fahl Jr. の言葉を紹介する。

「私が今ダイレクトボンディングを用いている理由はシンプルである。10年後には患者にとってさらに有益な技術や材料が開発されているかもしれない。そのときのために私は患者にできるだけ多くの選択の余地を残しておいてあげたいから。」 Newton Fahl Jr. D.D.S., MS (May 3rd 2003 in Brazil)

本稿によりダイレクトボンディングテクニックをもっと身近に感じ取っていただき、Dr. Newton Fahl Jr. の想いを少しでも伝えることができれば、それにまさる喜びはない。